



Tooth Mousse de GC Portfolio



GC

Depuis son lancement fin 2002 (Australie/Nouvelle Zélande), **Tooth Mousse est rapidement devenu un des produits favoris des professionnels dentaires du fait de ses multiples indications.**

De plus en plus d'applications lui sont trouvées et nous avons pensé qu'il vous serait utile de retrouver ses utilisations les plus fréquentes dans ce guide.

Si vous connaissez déjà le **Tooth Mousse**, nous espérons que vous y trouverez de nouvelles possibilités d'utilisation. Si vous n'avez pas encore testé ce produit remarquable, nous espérons que ces nombreux cas cliniques vous encourageront à l'essayer.

Table des matières

Les questions les plus courantes...	3
Sensibilité dentinaire	4
Une esthétique retrouvée pour toutes occasions	5
Blanchiment	5
Orthodontie	6
Quel apport pour le buveur régulier de vin ?	7
Que conseiller en pratique ?	7
Xérostomie	8
Erosion	9
Gériatrie	10
Besoins spécifiques	11
Hypominéralisation	12 - 13
Légère fluorose	14 - 15
Votre santé	16 - 17
Bouche sèche	18
Littérature	19



Les questions les plus courantes:

- Pourquoi ai-je besoin de ce traitement ?
- Combien va t-il coûter ?
- Comment appliquer Tooth Mousse ?
- Quelle efficacité à long terme ?

Les deux premières questions sont relativement simples mais les deux suivantes impliquent une réponse plus poussée et plus délicate...

Comment appliquer le **Tooth Mousse** ?

L'application est simple. Appliquer Tooth Mousse le matin ou le soir après le brossage des dents, directement avec le doigt, une boulette de coton ou un porte-empreinte préformé ; et laisser en place 2 à 5 minutes.



Quelle efficacité à long terme ?

"Et bien, ... cela dépend de la façon dont vous utilisez la brosse à dent, de la qualité de la salive et de l'acidité de la plaque accumulée" pourrait être une réponse raisonnable. Cela permet en fait d'éviter de répondre à la question de durée.

Une réponse différente serait: " Si vous êtes capable de vous brosser correctement les dents, de retirer régulièrement la plaque et si votre salive est saine, alors on peut envisager X années. Néanmoins, il faudra mettre en place un programme annuel de suivi de votre salive, accumulation de la plaque et contrôle de l'acidité. Cela vous donnerait une longévité maximale et nous permettrait d'introduire un programme préventif si des problèmes potentiels étaient détectés. Ce programme annuel coûterait X. Préférez-vous vous orienter vers ce programme ?

"Combien de temps dois-je utiliser le **Tooth Mousse** ?" est également une question fréquemment posée.

Selon le cas clinique et la raison de la prescription, la réponse pourrait être, "j'aimerais que vous l'utilisiez chaque soir avant de vous coucher. Puis revenez dans X semaines ; nous vérifierons ensemble les niveaux de votre salive et de la plaque et nous déciderons de poursuivre ou d'interrompre son utilisation. Il faudra également ajouter un test salivaire et/ou un test de la plaque.

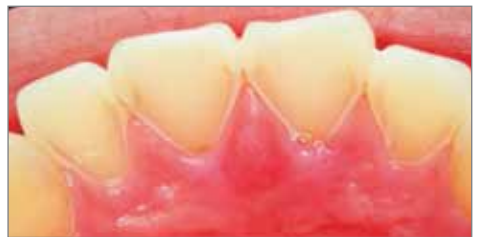Sensibilité dentaire



Emma a 10 ans et se plaint de sensibilité à la surface palatine de ses incisives maxillaires. Cela se traduit par une perte de substance probablement secondaire à un reflux de liquide gastrique. Les autres secteurs de sa denture ne sont pas affectés et apparaissent cliniquement normaux. Sa santé générale est bonne, même si elle souffre d'asthme nécessitant un traitement quotidien. Elle ingère une quantité modérée de caféine (140mg/ jour) par des boissons à base de cola. Sa consommation d'eau est faible, et elle évite de boire de l'eau fraîche, responsable de remontée acide. Un questionnaire plus poussé a révélé qu'Emma a souffert pendant plusieurs années d'un reflux gastro-oesophagien, pathologie souvent associée à l'asthme. Elle a noté que son reflux est moins sévère les jours où elle ne consomme pas de cola.

Les tests salivaires d'Emma ont révélé un pH acide sur salive non stimulée mais des paramètres normaux sur salive stimulée. Le faible pH est en partie expliqué par un équilibre négatif des flux (effets diurétique de la caféine) et des effets hyposalivaires de la médication. Il lui est demandé d'éliminer sa consommation de cola dans la mesure où la caféine stimule la production d'acide gastrique et peut exacerber le reflux gastro-oesophagien. Emma est également avisé de boire doucement de l'eau tiède pour minimiser la stimulation de sécrétion gastrique causée par la distension de l'estomac. Elle est réadressée à son

médecin afin d'évaluer l'intérêt d'un traitement anti-H2 pour diminuer l'acidité du liquide gastrique. On lui demande d'appliquer directement le Tooth Mousse sur les surfaces palatines érodées et rapidement elle ressent une baisse de sensibilité. Après 2 semaines, la dentine érodée est recouverte d'une fine couche de Fuji II LC et d'une résine composite pour une plus grande protection.



Prof. Laurie Walsh, Université de Queensland

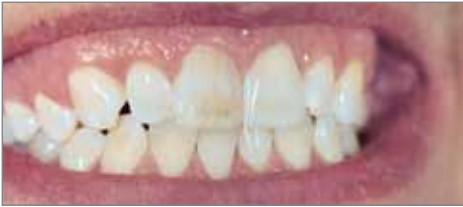Résultat:

Niveau d'hydratation :	Bas	●
Viscosité :	Normale	●
pH :	5.6 modérément acide	●
Flux stimulé :	6.0mL Normal	●
Effet tampon :	10 Normal	●

Maintenant vous pouvez véritablement améliorer l'esthétique de vos dents.

Une esthétique retrouvée pour toutes occasions

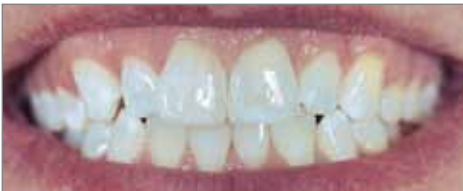Blanchiment des dents



Avant blanchiment.

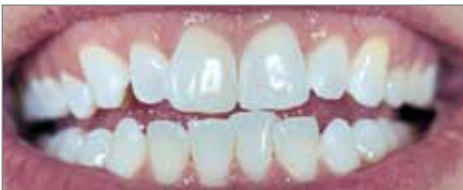Difficile cas de fluorose sur un patient âgé de 26 ans qui a nécessité deux séances de blanchiment à un mois d'intervalle. Tooth Mousse a été recommandé avant le traitement afin de réduire la sensibilité souvent ressentie pendant la procédure et pour un résultat final amélioré. Entre les deux séances, Tooth Mousse a été appliqué deux fois par jour.

Dr. Brett Dorney, Pymble NSW



Aussitôt après le blanchiment initial avec une coloration des dents encore apparente.

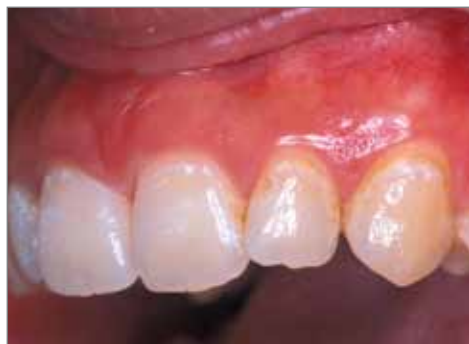"La coloration des dents était très nette mais après le traitement une amélioration esthétique et un résultat acceptable ont été obtenus".



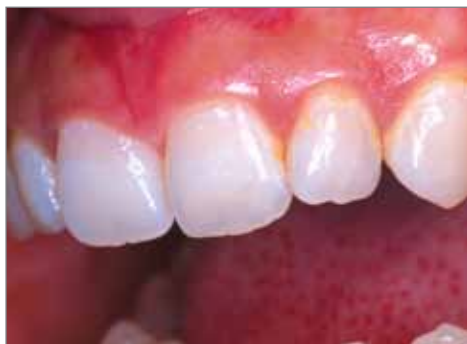Deux semaines après le blanchiment final et 2 applications quotidiennes de **Tooth Mousse**.

Orthodontie

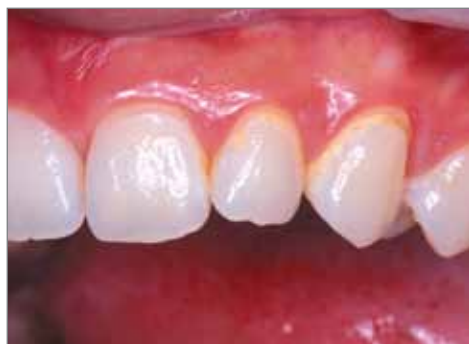RECALDENT™ CPP-ACP a montré de réels effets sur les tâches de décalcification visibles chez les patients qui ont suivi un traitement orthodontique. Cette série de photo clinique a été réalisée par un orthodontiste qui a utilisé une pâte contenant 5% RECALDENT™ CPP-ACP à la suite du retrait des brackets.



Aussitôt après le retrait des brackets.



Résultats obtenus au bout d'un mois d'application bi-quotidienne de 5 minutes.



Après 3 mois.

Afin d'éviter les tâches blanches, il est recommandé d'appliquer Tooth Mousse deux fois par jour pendant toute la durée du traitement et également en cas d'appareil extra oral.

Dr Hayashi Yokohama, Japon

Quel apport pour les amateurs réguliers de vin ?

Alors que l'application d'agents fluorés agit comme désensibilisant, le nouveau RECALDENT™ CPP-ACP peut réparer certains dommages de la dent exposée aux attaques acides courtes et répétées comme celles occasionnées par la pratique du taste-vin. Les études comparant les effets du fluor à 1000ppm et du CPP-ACP à 2% montrent que le fluor a pour effet une hyperminéralisation de la couche externe alors que le CPP-ACP augmente la minéralisation dans et à travers les couches inférieures. Prof. Laurie Walsh, Université de Queensland dit : dans un environnement acide, le CPP-ACP libère du calcium et des ions phosphates, provoquant une hypersaturation de l'émail réduisant la déminéralisation et augmentant la reminéralisation.

Dr Gilbert Labour, Mawson ACT

Que conseiller en pratique ?

Recommander/prescrire l'utilisation de produits contenant du **CPP-ACP**.

Il existe une gamme de chewing gums à base de RECALDENT™ (non disponible en Europe) pour enfants et adultes ainsi que **Tooth Mousse**.

L'utilisation de ces produits en complément d'un dentifrice et d'une solution de rinçage à base de fluor permet d'augmenter la longévité des dents. Les gommes à base de RECALDENT™ sont pratiques et avantageuses pour les testeurs de vins blancs car ils relèvent immédiatement le pH de la salive acide, rendant l'adhésion de la plaque à la surface des dents difficile. Les dentifrices fluorés et les solutions de rinçage acidulées doivent régulièrement être utilisés.

Dr Gilbert Labour est testeur de vins pour de multiples magazines de cuisine et de vin



Xérostomie

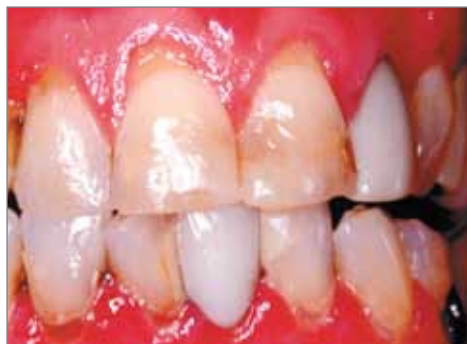HELEN

Helen, 55 ans, principal de collège, se plaint d'une sensibilité importante au froid et à l'air touchant les surfaces radiculaires de ses dents. Ce problème commencé il y a 6 mois, devient de plus en plus gênant. Elle a également constaté l'apparition de petites cavités sur certaines surfaces radiculaires. Elle remarque aussi que cela coïncide avec une augmentation de la sécheresse au niveau de la bouche et des yeux. Son état général est bon et elle ne présente pas d'autres problèmes particuliers. L'examen clinique révèle que les surfaces radiculaires des dents antérieures sur le maxillaire sont atteintes d'érosion et extrêmement sensibles aux stimuli de froid et d'air. Les lésions carieuses de surfaces radiculaires sont présentes sur les dents antérieures inférieures. Le test salivaire montre un pH acide, sur salive stimulée ou non. La capacité tampon de sa salive est faible. Une analyse de ses habitudes alimentaires révèle qu'Helen ne consomme ni alcool ni caféine et boit plus de 2 litres d'eau par jour. La combinaison des symptômes de sécheresse oculaire et salivaire suggère un syndrome primaire de Sjögren. Les tests sérologiques et la biopsie de la glande labiale salivaire confirment le diagnostic clinique. A la lumière de ses caries en cours et de ses problèmes, un programme de soin à la maison est mis en place incluant Tooth Mousse deux fois par jour, un substitut salivaire et un gel à la chlorhexidine une fois par semaine pour supprimer les bactéries nuisibles.



Après restauration des cavités avec Fuji VII (où une combinaison de Fuji VII et d'une résine composite), Helen s'engage dans un programme de maintenance et de surveillance trimestriel de son état, et éventuellement procéder à l'application de vernis fluorés sur les surfaces dentaires à risque.

Prof. Laurie Walsh, Université de Queensland



Résultats:

Niveau d'hydratation :	Faible	●
Viscosité :	Mousseuse	●
pH :	5.6 Acide	●
Flux stimulé :	3.5mL faible	●
Capacité tampon :	4 faible	●



Erosion

ALBERT

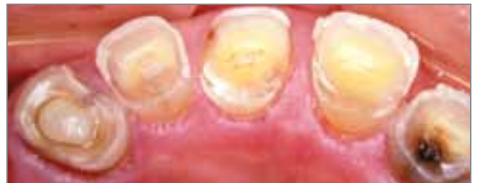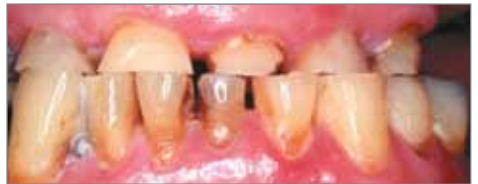Albert, 72 ans, est ingénieur à la retraite. Ces 5 dernières années, il a connu une rapide usure de ses dents et était à la recherche d'un traitement cosmétique. Albert souffre d'un syndrome d'apnée du sommeil et utilise la nuit un masque à pression positive (CPAP). L'examen clinique montre une perte conséquente de structure dentaire, avec diminution et mise en avant de la mandibule pour maintenir le contact occlusal entre les dents antérieures.

Les tests salivaires indiquent un pH acide sur salive non stimulée et stimulée ainsi qu'une capacité tampon modérée de la salive. Une analyse de son mode de vie révèle qu'Albert consomme à la fois de la caféine (400 mg/jour) et de l'alcool (5 verres par jour) et boit peu d'eau. L'effet diurétique de ces deux agents est substantiel et s'ajoute à l'influence de déshydratation de la thérapie CPAP. On a récemment diagnostiqué chez Albert un diabète non insulino-dépendant (Type 2), ce qui n'a fait qu'exacerber les effets négatifs d'un déséquilibre buccal. Les différents paramètres (faibles flux, pH et capacité tampon) ont directement contribué à ses problèmes d'usure dentaire.

La gestion du problème d'Albert implique une modification de ses habitudes par l'augmentation de sa consommation d'eau et diminution de celle de caféine et d'alcool. Un programme de reminé-

ralisation de 4 semaines a été mis en place avec application de Tooth Mousse. Les paramètres de la salive ensuite réévalués se révèlent normaux. Il peut dès lors engager un programme de prise en charge de son occlusion.

Prof. Laurie Walsh, Université de Queensland

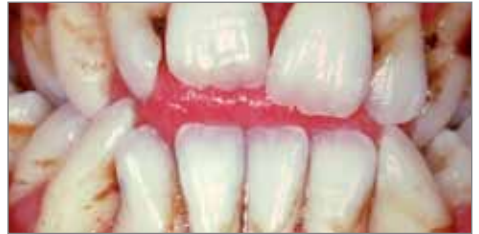

Résultats:		
Niveau d'hydratation :	Faible	●
Viscosité :	Collante	●
pH au repos :	5.6 Acide	●
Flux stimulée :	2.5mL faible	●
Capacité tampon :	5 faible	●

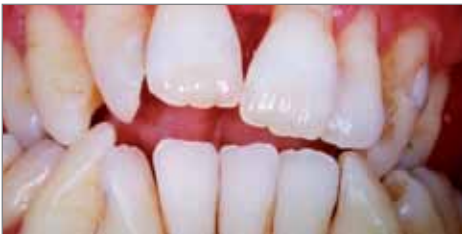Mousse gériatrique

Les personnes âgées ayant des dysfonctionnements salivaires (bouche sèche) liés à leur traitement se trouvent rapidement devant une augmentation du risque carieux au niveau coronaire et radiculaire. En augmentant les niveaux de calcium de la salive et de la plaque dentaire, Tooth Mousse peut réduire les effets négatifs des acides dérivés de la plaque et conduire à la reminéralisation.

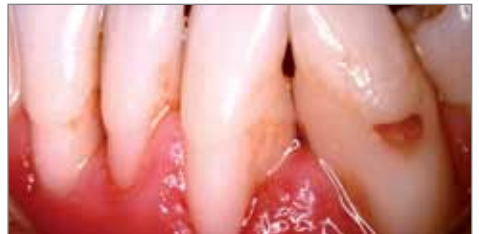Prof. Laurie Walsh University de Queensland



La lésion carieuse primaire au niveau buccal de la dent 33 a durci et s'est arrêtée. On n'observe plus de plaque et elle ne devrait pas subir d'érosion dans le futur puisqu'elle est hyperminéralisée.



Antonio a un diabète de type II, et présente des caries et une parodontite non traitée. Son diabète a récemment été décelé et est en partie responsable de la diminution de son flux salivaire.



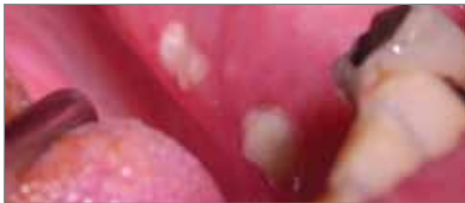Après avoir institué un programme à domicile de reminéralisation et une série de traitement du parodonte et de restaurations prothétiques, la situation s'est améliorée. Une application quotidienne de **Tooth Mousse en combinaison avec un dentifrice relarguant du triclosan** (Colgate Total™) et du fil dentaire font partie du programme à long terme d'Antonio.



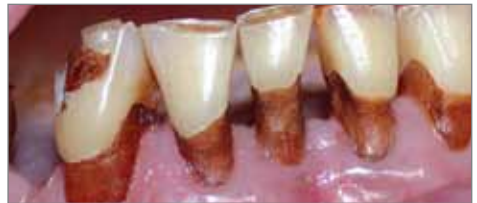Besoins spécifiques

A LA SUITE D'UN TRAITEMENT PAR IRRADIATION. JACK a 79 ans et a subi en Décembre 2002 une irradiation pour une tumeur palatine. Une application de fluorure a débuté immédiatement après le traitement mais a dû être interrompue en Juin 2003 à la suite de problème d'allergie, se traduisant par des zones érythémateuses. Puis il a développé une ostéonécrose post-radique. En Juin 2004, Jack reçoit **Tooth Mousse en prescription**. Dès lors, il peut dormir plus de 6 heures d'affilées chaque nuit, alors qu'il était réveillé toutes les 2 heures du fait de sa sécheresse buccale.

Dr. Liz Coates, Université d'Adelaïde



Séquelle osseuse - Traitement post-radiation.



15 mois après le traitement.

"Au début, nous pensions qu'il faudrait attendre plusieurs mois pour constater les bénéfices du Tooth Mousse dans le cadre d'un protocole à domicile, mais l'amélioration de la qualité de vie s'est révélée immédiate". Dr Liz Coates

Mousse pour hypominéralisation

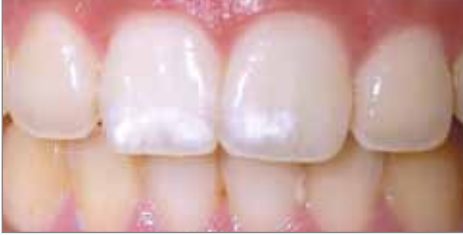SANDRA - 24 ANS

Une stratégie de régénération de la surface de l'émail peut être appliquée dans certains cas d'hypoplasie lorsque l'altération de l'émail résulte de l'accumulation d'eau dans les « vides » de l'émail responsable de l'opacité. Dans les cas de lésions mal délimitées, l'utilisation de **Tooth Mousse peut apporter une réelle amélioration de l'apparence suite à une stratégie d'approche conservatrice.**

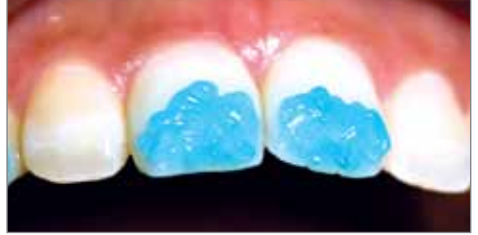Comme pour une fluorose, il est important de maximiser les porosités microscopiques de la surface de l'émail délimitant le défaut par un mordantage combiné à une légère microabrasion. **Tooth Mousse est immédiatement appliqué et le patient poursuit cette application chaque soir avant d'aller se coucher. La séquence de traitement peut être répétée plusieurs fois (ex : avec contrôles réguliers au cabinet) pour obtenir de meilleurs résultats.**

Prof. Laurie Walsh, Université de Queensland

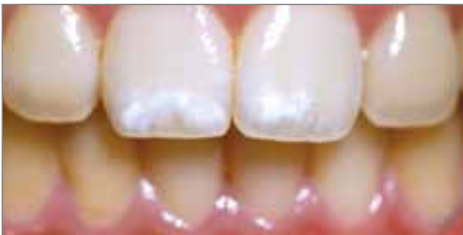



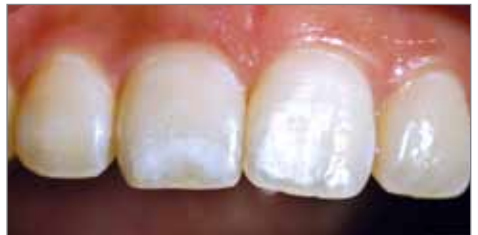Sur ce patient, on observe une hypoplasie de l'émail limitée au tiers incisal de l'émail labial des deux incisives maxillaires centrales. Les lésions mal délimitées laissent suggérer une atteinte peu profonde et donc une plus grande efficacité du traitement.



Un gel conventionnel d'acide phosphorique à 37% est appliqué sur les lésions et sur la surface de l'émail environnante normale pendant une minute.



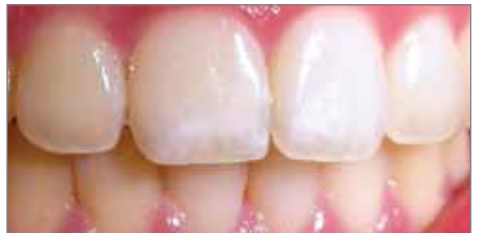Après conditionnement de la surface, la surface de l'émail est plus poreuse.



Après quatre semaines d'application nocturne de **Tooth Mousse**, les lésions sont réduites.

'Mon dentiste m'a expliqué que les marques blanches sur mes dents sont dues à un défaut de l'émail au moment de la formation de la dent.

Ces marques disgracieuses ont commencé à disparaître après avoir utilisé Tooth Mousse.'



Après six semaines, l'effet est nettement plus visible.

Mousse pour fluorose légère

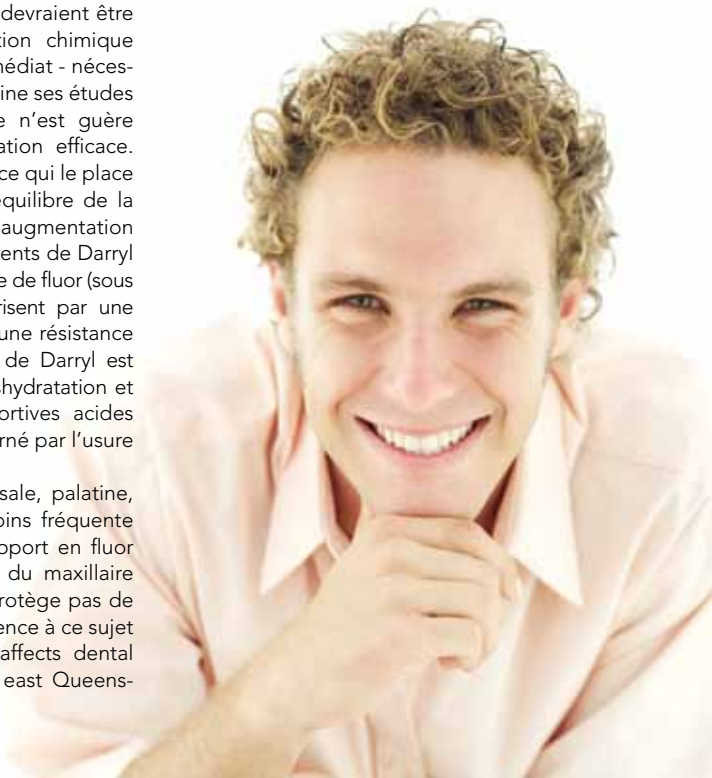DARRYL - 21 ANS

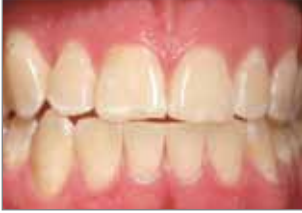Dans la plupart des cas de fluorose modérée, un simple traitement mordantage / micro-abrasion suivi de Tooth Mousse permet d'obtenir des résultats satisfaisants. Les patients devraient être informés qu'il s'agit d'une réaction chimique lente et que l'effet visuel - non immédiat - nécessite plusieurs semaines. Darryl termine ses études universitaires et son style de vie n'est guère compatible avec une reminéralisation efficace. Il pratique l'aviron en compétition, ce qui le place dans un groupe à risque de déséquilibre de la balance minérale en bouche et d'augmentation du risque d'érosion dentaire. Les dents de Darryl ont bénéficié d'un apport systémique de fluor (sous forme de tablettes) et se caractérisent par une absence totale de caries. Grâce à une résistance plus importante à l'acide, l'émail de Darryl est moins enclin à l'usure due à la déshydratation et à la consommation de boissons sportives acides même s'il reste évidemment concerné par l'usure normale.

Il a été montré que l'érosion incisale, palatine, occlusale et non occlusale est moins fréquente chez les patients ayant reçu un apport en fluor mais sur le sextant des molaires du maxillaire inférieur, l'exposition au fluor ne protège pas de l'érosion occlusale. Article de référence à ce sujet "Prior fluoridation in childhood affects dental caries and tooth wear in a south east Queens-

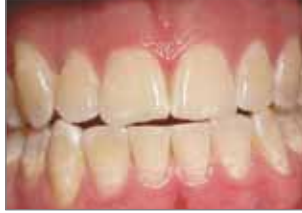land population' par Carolyn Teo et al. Australian Dental Journal. 1997 Apr;42(2): 92-102.)

Prof. Laurie Walsh, Université de Queensland

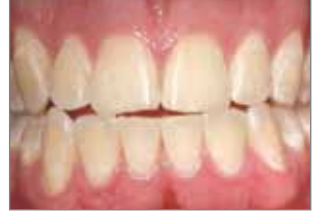



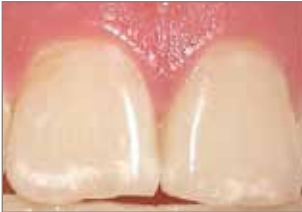L'observation avant traitement montre une fluorose modérée sur les dents antérieures.



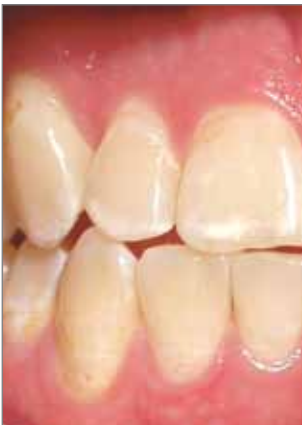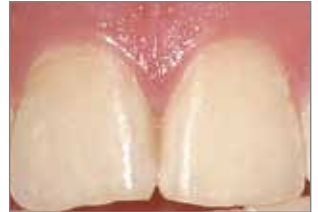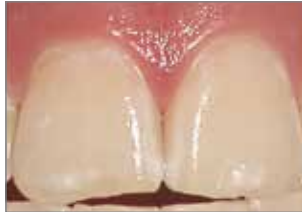Au premier rendez-vous, trois cycles de mordançage / micro abrasion ont permis la réduction de zones d'opacité. Un mordançage de 2 minutes a été appliqué à chaque cycle.



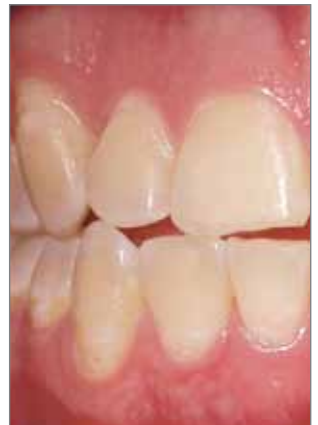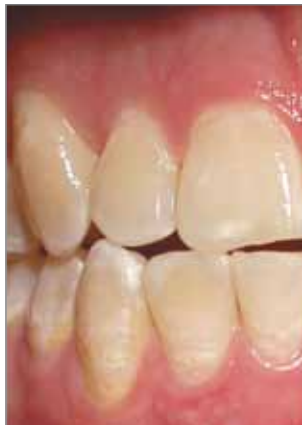Après quatre semaines d'application quotidienne nocturne de **Tooth Mousse**, les restes d'opacité ont été remplacés par de l'émail avec une apparence optique normale.



L'image montre l'effet visuel du traitement sur les incisives centrales.



Effet du traitement sur les dents antérieures droites.





JE N'AI PAS PU LAVER MES DENTS PENDANT 11 ANS

Une allergie au dentifrice s'est déclarée à l'âge de 12 ans. Aujourd'hui à 23 ans, Corrina a quatre couronnes et la plupart de ses dents sont obturées.

A l'âge de 17 ans elle a perdu ses centrales et son sourire révélait les obturations. Depuis son adolescence, les dents de Corrina se sont lentement délabrées.

Tiré de 'Womans Own' UK edition*
Avril 2005

Mais la vérité est que jusqu'à un passé récent, cette maman de deux enfants, Tyler, six ans et Molly, deux ans n'avait pas lavé ses dents depuis l'âge de 12 ans. Sa bouche était si douloureuse à la suite d'ulcères récurrent qu'elle ne pouvait en approcher une brosse à dents. Avec ces ulcères, Corinna a également souffert de sa langue.

'J'ai commencé à avoir des ulcères en bouche vers l'âge de 10 ans. Et pas seulement comme la plupart des enfants. La douleur me réveillait.

Votre santé

'Une petite accalmie et une autre éruption survenait. Ma langue était complètement endolorie. Une fois l'engourdissement a duré trois jours. Je ne pouvais pas dire un mot.'

Lorsque sa bouche était dans cet état, Corrina ne pouvait même pas toucher sa gencive avec une brosse à dent – alors ne parlons pas de brossage convenable.

'Cela signifie que je ne pouvais me brosser les dents qu'une fois les ulcères terminés c'est-à-dire une fois toutes les deux semaines.'

Puis, il y a cinq ans, alors qu'elle avait 18 ans, son mari la pousse à rechercher les causes de ces ulcères. Son dentiste lui a suggéré de tenir un journal pour chercher les causes de telles crises. "Il ne lui a pas fallu longtemps pour comprendre que j'étais allergique au dentifrice" dit-elle.

C'est un problème relativement courant, même s'il n'atteint que rarement de telles proportions. Selon un porte-parole de la Fondation Britannique de Santé Dentaire, l'idéal serait de trouver un dentifrice qui n'entraînerait pas ce genre de réactions.

Pendant plusieurs mois, Corrina a essayé toutes les sortes de dentifrices disponibles. Ne pouvant en trouver un qui ne lui donne pas d'ulcère, elle a vite renoncé à trouver un dentifrice pour se tourner vers d'autres solutions.

'Je pouvais me brosser les dents tant que je n'utilisais pas de dentifrice. J'ai constaté que je tolérais les solutions de rinçage contenant du fluor, et je n'ai pas eu de problème de mauvaise haleine. J'utilisais un abrasif polissant une fois par semaine pour avoir les dents propres – mais je ne pouvais l'utiliser trop souvent au risque d'endommager mes dents.

'Parfois ma bouche était tellement affreuse que je pressais le dentifrice sur ma brosse à dent, nettoyais mes dents pendant cinq minutes et supportais ensuite l'ulcère et l'engourdissement. Cela paraît terrible mais je n'ai probablement lavé mes dents qu'une vingtaine de fois au cours de ces trois dernières années'.

Mais Corrina se rendait chez le dentiste tous les 6 mois. 'A chaque visite j'avais droit à de nouvelles obturations. Je savais que je devrais faire face à la perte de toutes mes dents avant l'âge de 30 ans'.

'C'était un véritable gâchis. J'avais déjà eu des facettes qui ont craquées et ont été remplacées par des couronnes adaptées. C'était horrible. Mais je n'avais pas d'alternative. Je ne pouvais pas faire face à la douleur et à l'inconvénient des ulcères et de l'engourdissement'.

Puis en Novembre 2004, Corinna a entendu parler d'un nouveau gel appelé **Tooth Mousse**, qui aide à prévenir les caries en réduisant le niveau d'acidité de la salive.

Ce gel au goût fruité riche en minéraux, considéré comme "le premier conditionneur polyvalent de la bouche" s'applique sur les dents et les gencives.

Les chercheurs pensent que ce gel peut arrêter et même renverser le processus de décalcification et les dentistes disent qu'il peut aider à traiter une carie sans intervention directe sur la dent atteinte.

'Un niveau élevé d'acidité de la salive attaque l'émail



dentaire, début de dommages qui se terminent par des cavités et des caries.' explique le Dr James Andrews.


'Ce nouveau gel prévient la décalcification en réduisant le niveau d'acidité de la salive tout en renforçant les dents grâce à l'apport d'ions calcium et phosphate dans la dentine.'

Avant de commencer un traitement avec **Tooth Mousse**, Corrina a fait évaluer sa salive. Les résultats étaient incroyables. Une bandelette de papier a révélé que ma salive était plus acide que du jus de citron ou du vinaigre – autant qu'une batterie de voiture ! Sans aucun doute la raison de l'état de mes dents'.

Corrina a utilisé ce gel sur ses dents et ses gencives, en faisant bien attention à ne rien boire ni manger dans l'heure qui suivait son application. 'Je ne le considère pas comme un dentifrice – puisqu'il ne s'utilise pas de la même manière mais mes dents semblent nettement plus propres' dit-elle.

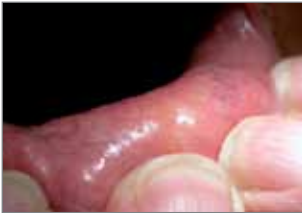Deux semaines plus tard, un nouveau test salivaire est réalisé et le résultat est très différent. 'Je m'étais débarrassé de tout l'excès d'acide présent dans ma salive – ce qui implique que mes dents sont protégées contre la décalcification".'

'En tout cas, ma bouche se sent bien et mes dents semblent plus brillantes et plus blanches. Je n'utilise toujours pas de pâte dentifrice, mais pour la première fois depuis longtemps, j'ai vraiment envie de sourire.'

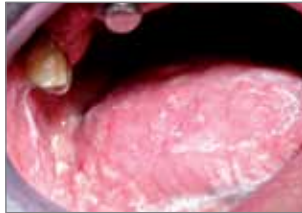

Mousse pour bouche sèche

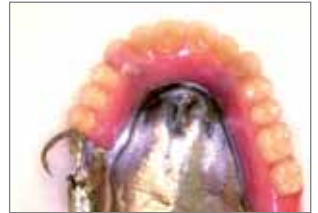Chez les patients ayant une prothèse amovible, le niveau d'oxygène bas et le faible flux salivaire sous la prothèse peuvent entraîner une progression rapide des caries sur les dents supports. Prof. Laurie Walsh Université de Queensland



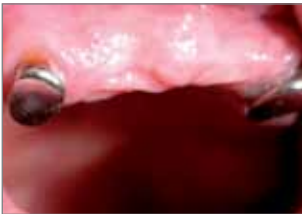Test sur salive non stimulée : aucune production des glandes labiales sur la lèvre inférieure après une période de 5 minutes.



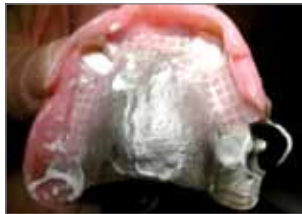La salive présente est visqueuse et son pH est bas. Elle est visiblement « mousseuse ». Cette salive a des propriétés lubrifiantes minimales et n'est pas en mesure d'offrir une protection contre les caries dentaires.



Clarence a une prothèse maxillaire partielle en chrome cobalt, fabriquée par un spécialiste en prothèse dentaire. Cette prothèse est maintenue par des aimants adaptés aux racines de ses canines maxillaires et avec l'aide complémentaire de la seconde molaire, la 17. L'antagoniste est une prothèse complète sur implant.



La protection de la surface autour des attachements sur les canines est l'objectif principal.



Une application régulière de **Tooth Mousse sur la surface d'adaptation de la prothèse partielle assurera un contact prolongé** et augmentera ainsi la protection des surfaces dentaires restantes.

CLARENCE – 75 ANS

Clarence a subi une radiothérapie pour une tumeur maligne postérieure en bouche à la suite de laquelle sa production salivaire est proche de zéro.

Littérature

Plus de 90 articles publiés sur l'ingrédient actif du **Tooth Mousse**, le CPP-ACP, constituent une source d'information d'une richesse déterminante

La liste ci-dessous reprend les 10 principaux:

- Additional aids to the remineralisation of tooth structure. E.C. Reynolds, L.J.Walsh. Textbook: Preservation and Restoration of Tooth Structure - 2nd edition 2005, p11-118.
- Acid Resistance of Enamel Subsurface Lesions Remineralized by a Sugar-Free Chewing Gum Containing Casein Phosphopeptide-Amorphous Calcium Phosphate. Y. Iijima, F. Cai, P. Shen, G. Walker, C. Reynolds, E.C. Reynolds. Caries Res 2004;38:551-556.
- Retention in plaque and remineralization of enamel lesions by various forms of calcium in a mouthrinse or sugar-free chewing gum. Reynolds EC, Cai F, Shen P, Walker GD. J Dent Res 2003 Mar 82:3 206-11
- Remineralization of enamel subsurface lesions by sugar-free chewing gum containing casein phosphopeptide-amorphous calcium phosphate. Shen P, Cai F, Nowicki A, Vincent J, Reynolds EC. J Dent Res 2001 Dec 80:12 2066-70
- Advances in enamel remineralization: anticariogenic casein phosphopeptide-amorphous calcium phosphate. Reynolds EC, Black CL, Cross KJ, Eakins D, Huq NL, Morgan MV, Nowicki A, Perich JW, Riley PF, Shen P, Talbo G, Webber FW J Clin Dent 1999 X(2):86-88
- Anticariogenicity of calcium phosphate complexes of tryptic casein phosphopeptides in the rat. Reynolds EC, Cain CJ, Webber FL, Black CL, Riley PF, Johnson IH, Perich JW. J Dent Res 1995 Jun 74:6 12 72-9
- Anticariogenic complexes of amorphous calcium phosphate stabilized by casein phosphopeptides: a review. Reynolds EC. Spec Care Dentist 1998 Jan-Feb 18:1 8-16
- Remineralization of enamel subsurface lesions by casein phosphopeptide-stabilized calcium phosphate solutions. Reynolds EC. J Dent Res 1997 Sep 76:9 1587-95
- Anticariogenic casein phosphopeptides. Reynolds EC. Prot Peptide Lett 1999 295-303
- Incorporation of Casein Phosphopeptide-Amorphous Calcium Phosphate into a Glassionomer Cement. Mazzaoui SA, Burrow MF, Tyas MJ, Dashper SG, Eakins D, Reynolds EC. J Dent Res 2003 Nov 82:11 914-8

L'intégralité des références disponibles peut être consultée sur notre site www.gceurope.com dans la rubrique Tooth Mousse.



Le CPP-ACP a été développé par l'Université de Melbourne Victoria / Australie.

RECALDENT™ est utilisé sous la licence de RECALDENT™ Pty Limited. RECALDENT™ CPP-ACP est un dérivé de la caséine de lait de vache, et ne doit pas être utilisé chez les patients allergiques aux protéines de lait de vache et / ou hydroxybenzoates.



GC EUROPE N.V.
 Head Office
 Researchpark Haasrode-Leuven 1240
 Interleuvenlaan 33
 B - 3001 Leuven
 Tel. +32.16.74.10.00
 Fax. +32.16.40.48.32
 info@gceurope.com
 http://www.gceurope.com

GC GERMANY GmbH
 Seifgrundstrasse 2
 D - 61348 Bad Homburg
 Tel. +49.61.72.99.59.60
 Fax. +49.61.72.99.59.66.6
 info@germany.gceurope.com
 http://germany.gceurope.com

Via Calabria 1
 I - 20098 San Giuliano Milanese
 Tel. +39.02.98.28.20.68
 Fax. +39.02.98.28.21.00
 info@italy.gceurope.com
 http://italy.gceurope.com

GC UNITED KINGDOM Ltd.
 12-15, Coopers Court - Newport Pagnell
 UK - Bucks. MK16 8JS
 Tel. +44.1908.218.999
 Fax. +44.1908.218.900
 info@uk.gceurope.com
 http://uk.gceurope.com

GC FRANCE s.a.s.
 9 bis, Avenue du Bouton d'Or - BP 166
 F - 94384 Bonneuil sur Marne Cedex
 Tel. +33.1.49.80.37.91
 Fax. +33.1.49.80.37.90
 info@france.gceurope.com
 http://france.gceurope.com

GC AUSTRIA GmbH
 Tallak 124
 A - 8103 Rein bei Graz
 Tel. +43.3124.54020
 Fax. +43.3124.54020.40
 info@austria.gceurope.com
 http://austria.gceurope.com

GC BENELUX B.V.
 Edisonbaan 12
 NL - 3439 MN Nieuwegein
 Tel. +31.30.630.85.00
 Fax. +31.30.605.59.86
 info@benelux.gceurope.com
 http://benelux.gceurope.com

GC EUROPE N.V. - EEO Croatia
 Šiget 19B
 HR - 10020 Zagreb
 Tel. +385.1.46.78.474
 Fax. +385.1.46.78.473
 info@eoo.gceurope.com
 http://eoo.gceurope.com

GC NORDIC AB
 Finnish Branch
 Vanha Hommaksentie 11B
 FIN - 02430 Masala
 Tel. & Fax. +358.9.221.82.59
 info@finland.gceurope.com
 http://finland.gceurope.com

GC NORDIC AB
 Kungsporten 4 A
 S - 427 50 Billdal
 Tel. +46 31 939553
 Fax. +46 31 914246
 info@nordic.gceurope.com
 http://nordic.gceurope.com

GC AUSTRIA GmbH
 Swiss Office
 Bergstrasse 31
 CH - 8890 Flums
 Tel. +41.81.734.02.70
 Fax. +41.81.734.02.71
 info@switzerland.gceurope.com
 http://switzerland.gceurope.com

GC IBÉRICA
 Dental Products, S.L.
 Edificio Codesa 2
 Playa de las Americas, 2, 1º, Of. 4
 ES - 28230 Las Rozas, Madrid
 Tel. +34.916.364.340
 Fax. +34.916.364.341
 info@spain.gceurope.com
 http://spain.gceurope.com

